APPORT DE LA TOXINE BOTULIQUE EN ORL: MISE AU POINT

USE OF BOTULINUM TOXIN IN ENT: AN UPDATE

Gargouri [1,2], J.Majer [1], C.Hervé [1], K.Shénouda [1], A.Villard [1], D.Ayache [1]
[1] Service ORL et Chirurgie Cervico-Faciale, Hôpital Fondation A. de Rothschild, Paris, France
[2] Faculté de Médecine de Sfax, Sfax, Tunisie

RÉSUMÉ

Depuis son utilisation à but thérapeutique en 1950 et jusqu'à aujourd'hui, la toxine botulique (TB) est devenue un outil clinique dont l'éventail d'applications ne cesse de s'élargir [1] Elle est bénéfique et prometteuse pour le traitement d'une vaste gamme de troubles associés à une hyperactivité musculaire et, plus récemment, à une dysfonction du système nerveux autonome (sialorrhée et bavage, syndrome de Frey). Dans le domaine de la pathologie cervico-faciale, l'autorisation de mise sur le marché (AMM) a été accordée uniquement pour un certain nombre d'indications (blépharospasme, torticolis spasmodique, spasme hémifacial). Néanmoins, pour d'autres indications sans AMM, son emploi repose sur de nombreuses publications internationales et avis d'experts [2].

Mots-clés: Toxine botulique, dystonie, spasme hémifacial, paralysie faciale,myoclonies

ABSTRACT

Since its therapeutic introduction in the 1950s, botulinum toxin (BT) has become an essential tool in medicine, particularly in the field of otorhinolaryngology. Its indications have gradually expanded from the treatment of motor disorders linked to muscular hyperactivity to autonomic nervous system dysfunctions, such as sialorrhea and Frey's syndrome. While some indications have received official marketing authorization such as blepharospasm, hemifacial spasm, and cervical dystonia many other uses are supported by robust clinical data and expert consensus.

Key-Words: Botulinum toxin, dystonia, hemifacial spasm, facial paralysis, myoclonus.

1. Généralités:

La TB est une neurotoxine puissante produite par la bactérie Clostridium botulinum, bacille à Gram positif [1].

Après son injection, elle agit en bloquant la libération d'acétylcholine au niveau pré-synaptique de la jonction neuromusculaire en induisant une paralysie flasque [1]. Elle a aussi un rôle anti-inflammatoire locorégional en bloquant la substance P. Au niveau glandulaire, elle provoque un assèchement des sécrétions. Son délai d'action est de 8 à 15 jours.

En pratique courante, on utilise la TB A commercialisée en France par trois laboratoires (Dysport®/Ipsen, Botox®/Allergan, Xeomin®/Merz).

A côté de son efficacité remarquable et son effet transitoire, ce traitement a montré une grande sécurité d'utilisation avec des effets généralement bien tolérés, localisés à une zone ciblée, et leur intensité peut être régulée par l'ajustement de leur dosage [1]. L'injection de TB se fait habituellement sans anesthésie locale.

2. Effets indésirables et contre-indications:

Les effets indésirables sont variables selon l'indication pour laquelle la TB est utilisée, avec des effets systémiques réduits au minimum [3].

Il s'agit principalement de la parésie transitoire non souhaitée de certains groupes musculaires voisins des sites d'injection, par surdosage ou par diffusion, généralement au cours de la première semaine après l'injection. Des ecchymoses peuvent aussi apparaître.

Rarement, des résistances à la TB peuvent survenir par la présence d'anticorps antitoxine botulique développés à long terme après des injections répétées [4,5]. Cependant, pour maintenir son efficacité, il est nécessaire d'injecter à intervalles réguliers de 3 mois. Rarement, dans ces cas, la TB peut être proposée.

Un effet secondaire général à type de syndrome grippal a été constaté dans de rares cas [6].

Par contre, la TB est contre-indiquée en cas d'une infection au site d'injection, de myasthénie grave et chez la femme enceinte [3].

3. Consignes après injection:

Par précaution, il est conseillé d'éviter, durant les deux semaines après l'injection, tout exercice intense et violent, les hautes températures et tout massage ou frottement des points d'injection pour éviter la diffusion de TB en dehors du site d'injection [3].

Il est aussi recommandé d'éviter temporairement la prise d'aspirine et d'anti-inflammatoires non stéroïdiens avant ou dans les 24 à 48 heures de l'injection [3].

Auteur correspondant
Farah Gargouri: farahgargouri8@gmail.com

4. Indications dans les pathologies ORL:

4.1. En laryngologie:

4.1.1. Dystonie laryngée spasmodique ou dysphonie laryngée spasmodique (DS):

La DS est une forme rare de dystonie focale touchant la phonation. Elle se manifeste par des spasmes des cordes vocales, entraînant des interruptions dans le flux vocal, ce qui rend la voix tremblante, enrouée, ou parfois difficile à comprendre [7,8]. Depuis 1984, la TB est utilisée pour traiter la DS et c'est l'une des options la plus efficace et la plus inoffensive [9]. Les injections se font de façon unilatérale ou bilatérale, à faibles doses variant de 0.5 UI à parfois plus de 10 UI, sous contrôle électromyographique (EMG) ou laryngoscopique. Les intervalles d'injection ne sont pas standardisés, mais en moyenne de 3 à 6 mois.

En fonction des muscles intrinsèques impliqués, la DS est classée en trois types: en adduction, en abduction et DS mixte.

***DS en adduction:**

C'est la forme la plus fréquente des DS (80 %), qui se caractérise par une fermeture excessive intermittente de la glotte, engendrant une voix tendue et étranglée par des interruptions vocales. Le traitement consiste à injecter les muscles thyro-aryténoïdiens (adducteurs) [10].

L'injection bilatérale peut améliorer la qualité vocale, cependant, elle augmente l'apparition des effets indésirables comme la dyspnée ou la dysphagie ou troubles de déglutition [9]. Une efficacité de plus de 90 % était rapportée avec une récupération de la voix normale.

***DS en abduction**: Elle est causée par un spasme involontaire du muscle crico-aryténoïdien postérieur qui est le seul muscle abducteur du larynx, entrainant une ouverture excessive des cordes vocales. La voix est donc soufflée, de faible intensité.

Les injections se font soit en insérant l'aiguille dans la partie postérieure du larynx tout en tournant le cartilage thyroïdien vers le côté opposé sous guidage EMG, ou soit directement à travers la membrane crico-thyroïdienne sous guidage laryngoscopique [9].

Par rapport à la DS en adduction, l'efficacité du traitement par TB est plus limitée allant jusqu'à 67 % mais avec des intervalles plus longes entre chaque injection [9].

*DS mixte: Particulièrement rare, impliquant les deux groupes musculaires [9]. Sa prise en charge est plus complexe.

4.1.2. Dystonie laryngée respiratoire ou stridor laryngé:

La dystonie laryngée respiratoire est rare [11]. Elle provoque une dyspnée inspiratoire par l'adduction des vrais plis vocaux pendant l'inspiration. Les symptômes sont constamment présents lorsque le patient est en état d'éveil et disparaissent généralement durant le sommeil.

Certains patients répondent au traitement par injections de TB dans les muscles thyro-aryténoïdiens et au suivi médical, d'autres, plus sévèrement atteints, nécessitent une trachéotomie pour maîtriser ces symptômes [11].

4.1.3. Autres indications en laryngologie

*Syndrome d'EILO ou syndrome de l'obstruction laryngée induite par l'exercice est une forme atypique de dystonie laryngée inspiratoire par adduction inappropriée du larynx pendant l'exercice [12]. Il s'agit d'une cause très répandue de dyspnée et de respiration sifflante inexpliquée chez les athlètes, ayant un impact significatif sur leurs performances [13]. L'approche diagnostique recommandée est la visualisation continue du larynx par laryngoscopie pendant un exercice de haute intensité.

Plusieurs interventions thérapeutiques chirurgicales et non chirurgicales sont désormais largement utilisées [12]. Certains auteurs ont proposé l'utilisation d'injections de TB, puisque cette injection dans les muscles laryngés intrinsèques est le traitement de choix pour le traitement de la dystonie laryngée [14]. L'injection se fait dans les muscles thyro-aryténoïdiens sous surveillance EMG, en particulier si l'atteinte dystonique peut être confirmée par EMG laryngé. L'intervalle minimal entre les injections est de 3 mois.

A ce jour, des cas d'injection de TB ont été décrits dans la littérature mais aucun essai clinique randomisé n'a été réalisé.

*Tremblement de la voix: est un trouble rare du sujet âgé, caractérisé par des oscillations rythmiques involontaires de l'appareil phonatoire [15]. Il peut se présenter de manière isolée, en association avec un tremblement essentiel (60 %) ou avec une DS [9,16]. L'élément diagnostic clé pour distinguer le tremblement de la voix d'une DS repose sur les secousses rythmiques lors de la phonation et au repos [15].

Ce type de tremblement peut être amélioré par l'injection de TB, en diminuant significativement sa fréquence [9]. La nature des mouvements glottiques doit être aussi prise en compte [9]. Les points d'injection cibles pour les tremblements glottiques horizontaux sont les muscles thyro-aryténoïdiens et les muscles sus-hyoïdiens pour les tremblements glottiques verticaux. Les doses utilisées doivent être très faibles afin d'éviter ses effets indésirables tels que les fausses routes chez ces patients délicats [9].

***Paralysie laryngée bilatérale:**

La paralysie laryngée bilatérale est rare mais potentiellement grave car elle peut entraîner une dyspnée obstructive [17].

L'injection de TB peut être proposée comme alternative ou complément d'un traitement chirurgical [18].

* Syncinésies laryngées:

Les syncinésies laryngées, un désordre du mouvement des cordes vocales causé par une réinnervation inappropriée suite à une atteinte lésionnelle du nerf laryngé récurrent, est aussi une indication décrite de l'injection de TB [19].

*Les tics vocaux dans le syndrome de de Gilles de la Tourette:
Le traitement par la TB dans les muscles thyro-aryténoïdiens a montré une diminution de la fréquence de ces tics vocaux et une atténuation de l'interférence dans les interactions sociales [20].

4.2. Les dystonies oro-mandibulaires (DOM):
Comme toute dystonie, la DOM se manifeste par des contractions musculaires soutenues ou intermittentes provoquant des mouvements et/ou postures involontaires [21,22]. Les patients se plaignent de dysarthrie, de difficultés à la mastication, de la déglutition et des douleurs faciales parfois intenses.
Elle est isolée ou associée à d'autres mouvements anormaux comme un blépharospasme (constituant alors le syndrome de Meige) ou à d'autres dystonies focales ou généralisées [23].
Le traitement de choix des DOM est l'injection de TB, au mieux guidée par EMG. L'efficacité des injections est de 3 à 6 mois [24].
On distingue trois formes cliniques [21,22,24]:
*La DOM en fermeture, avec trismus, morsure de la langue ou des joues. L'injection de TB se fait dans les muscles élévateurs de la mâchoire impliqués dans ce tableau, à savoir les muscles masséter, temporal et les ptérygoïdien médial (Figure 1).

Figure 1: Injection de toxine botulique pour dystonies oro-mandibulaires en fermeture, sous guidage électromyographique dans le muscle temporal (A) et le muscle ptérygoïdien médial (B)

*La DOM en ouverture, est responsable d'un abaissement non contrôlé de la mâchoire, parfois associé à des mouvements de diduction. Les muscles impliqués dans cette forme sont les muscles ptérygoïdiens latéraux (Figure 2) ; les sus-hyoïdiens et les muscles peauciers du cou.

Figure 2: Injection de la toxine botulique dans le muscle ptérygoïdien latéral pour les dystonies oro-mandibulaires en ouverture, sous guidage électromyographique

*La forme mixte: elle implique à la fois des muscles responsables de l'ouverture et de la fermeture buccale. Sa prise en charge est plus complexe, car il est difficile de déterminer quel groupe musculaire prédomine.

4.3. Bruxisme et dysfonction de l'articulation temporo-mandibulaire (ATM):
*Le bruxisme: c'est un trouble involontaire de l'appareil masticateur, caractérisé par le grincement ou le serrement excessif des dents, souvent nocturne [25]. Ce phénomène peut entraîner une série de complications dentaires (abrasion des cuspides, casse de prothèse), articulaires (douleur, blocage des ATM) et musculaires (hypertrophie des masséters et/ou des temporaux, maux de tête, douleurs cervicales réactionnelles).
Sa prise en charge inclut une approche occluso-dentaire, combinée à l'administration de TB sous guidage EMG dans les muscles élévateurs de la mâchoire (incluant les masséters, ainsi que les ptérygoïdiens médians et temporaux) [26,27]. Chez certains patients, l'injection de TB en deux points dans les masséters (région angulaire et zygomatique) parait plus efficace [26] (Figure 3). En moyenne, les injections de TB soulagent les douleurs pendant une période de 6 mois [26].

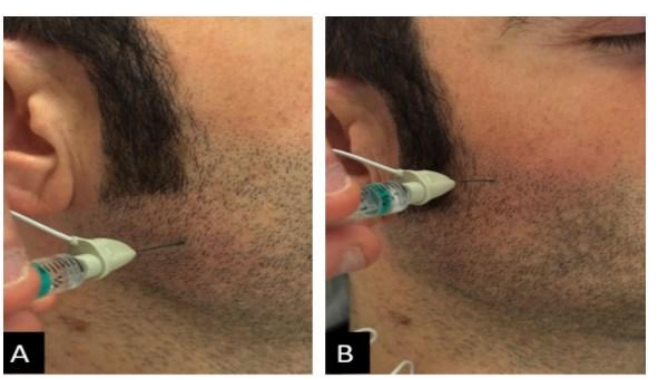

Figure 3: Injection de la toxine botulique dans le muscle masséter dans le bruxisme (A: Région angulaire; B: Région zygomatique)

***Dysfonction de l'Articulation temporo-mandibulaire:**
De même, l'injection de TB peut soulager les patients souffrant de douleurs myofaciales secondaires à des problèmes de dysfonction de l'ATM [28,29]. Les injections de TB dans le muscle ptérygoïdien latéral se sont montrées bénéfiques pour les luxations répétées de l'ATM [30].

4.4. Dystonie cervicale:
La dystonie cervicale (appelée torticolis spasmodique) est la forme la plus fréquente forme de spasmes focaux de l'adulte. Elle touche les muscles du cou, provoquant des postures et des mouvements anormaux ou répétitifs du cou et de la partie supérieure des épaules. La douleur est le symptôme le plus fréquent, qui concerne entre 55 et 90 % des individus [31,32]. Elle est jugée modérée ou grave dans 71% des cas.
L'injection de TB permet de réduire la douleur par la relaxation des muscles impliqués (sterno-cléido-mastoïdien, trapèze, splénius, élévateur de la scapula, scalènes, longissimus capitis) [33,34]. Elle réduit par la suite le handicap fonctionnel, l'anxiété et la dépression secondaires à cette douleur [35]. L'efficacité des injections est de 3 à 6 mois et l'association à une rééducation fonctionnelle est recommandée pour obtenir des bénéfices durables [34].

4.5. Dystonie du muscle crico-pharyngé ou achalasie crico-pharyngée:
Le muscle crico-pharyngé est le principal muscle constricteur du sphincter supérieur de l'œsophage [36]. Sa dysfonction, associée à plusieurs troubles neurologiques, entraine une dysphagie plus prononcée pour les aliments solides, des régurgitations, une sensation de boule et d'inconfort dans la gorge et parfois des problèmes respiratoires [36].
Différentes méthodes, comme l'analyse vidéo fluoroscopique de la déglutition, la manométrie ou l'EMG, sont utilisées pour faire le diagnostic [37].
A côté de la myotomie du muscle crico-pharyngien ou de la dilatation œsophagienne, la TB peut être une alternative thérapeutique chez les patients fragiles à l'anesthésie générale [38]. L'injection se fait dans le muscle crico-pharyngé par voie percutanée, avec ou sans guidage EMG [38]. En moyenne, l'efficacité des injections dure entre 3-4 mois [36].

4.6. Le dysfonctionnement crico-pharyngé rétrograde (RCPD):
Il s'agit d'une incapacité de relâchement du muscle crico-pharyngé en dehors des moments de déglutition [39]. Son diagnostic se base sur la clinique. Le symptôme le plus évocateur est l'incapacité d'éructer par empêchement du retour de l'air ou du reflux gastrique [39]. L'injection de TB peut se faire par voie transcutanée, sous contrôle EMG [40]. Une dose unique peut être généralement suffisante avec près de 80% de patients ayant une disparition durable de leurs symptômes six mois [41].

4.6. Le dysfonctionnement crico-pharyngé rétrograde (RCPD):
Il s'agit d'une incapacité de relâchement du muscle crico-pharyngé en dehors des moments de déglutition [39]. Son diagnostic se base sur la clinique. Le symptôme le plus évocateur est l'incapacité d'éructer par empêchement du retour de l'air ou du reflux gastrique [39]. L'injection de TB peut se faire par voie transcutanée, sous contrôle EMG [40]. Une dose unique peut être généralement suffisante avec près de 80% de patients ayant une disparition durable de leurs symptômes six mois [41].

4.7. Blépharospasme:
Le blépharospasme est une dystonie définie par une fermeture involontaire, tonique et spasmodique des muscles orbiculaires des paupières, sourciliers et inter sourciliers, entrainant même une cécité fonctionnelle [42]. Le diagnostic repose essentiellement sur l'interrogatoire et l'observation clinique. La TB est l'un des traitements les plus efficaces (90% d'efficacité) [42].
Les injections sont administrées directement dans les muscles orbiculaires des paupières et/ou des muscles procerus et corrugators [23,34]. Au niveau des orbiculaires des paupières, les injections doivent être superficielles en respectant la zone médiane afin d'éviter les effets secondaires des injections comme la diplopie et le ptosis. Le délai moyen entre les injections est d'environ 4 mois [34] (Figure 4).

Figure 4: - Injection prétarsale de la toxine botulique dans le muscle orbiculaire de la paupière pour le blépharospasme.

En cas de résultats insuffisants, on peut envisager une intervention chirurgicale (suspension palpébrale, résection de l'orbiculaire prétarsal et préseptal) pour optimiser l'efficacité de la TB.

4.8. Complications de la paralysie faciale:

4.8.1. Asymétrie faciale:

Depuis 1987, la TB est employée pour corriger les asymétries dues à une paralysie faciale [43]. Elle est injectée dans les muscles du côté non affecté pour limiter leurs hyperactivité, afin de restaurer les caractéristiques faciales normales [43,44]. Le schéma et les doses utilisés sont adaptés selon les besoins des patients.

L'efficacité de TB est améliorée par l'association à la thérapie du miroir ou à la rééducation neuromusculaire [45].

4.8.2. Spasme hémifacial (SHF)

Le spasme hémifacial (SHF) est un trouble rare du mouvement hyperkinétique, caractérisé par des mouvements involontaires intermittents et synchrones des muscles de l'hémiface contrôlés par le nerf facial, généralement unilatéral [46]. Il est dû à une réinnervation aberrante des fibres nerveuses lors de la régénération nerveuse. Ces spasmes peuvent être soit cloniques ou toniques, brefs ou durables et souvent favorisés par la fatigue et le stress. Ils commencent progressivement, dès les muscles des yeux vers les muscles de la bouche et le platysma.

Le SHF perturbe la qualité de vie sociale des patients dans 90 % des cas et leur apportait un sentiment de stigmatisation et de stress associé à leur apparence [47].

La TB est une option thérapeutique dans cette pathologie [48]. Les injections ont lieu dans les muscles impliqués dans le spasme: muscle orbiculaire de la paupière, risorius, grand zygomatique, carré du menton, frontal...

Une amélioration d'au moins 75 % des symptômes était décrite avec une durée de réponse moyenne de 3 à 4 mois [49].

Le principal effet secondaire, rare, peut être un ptosis par diffusion de TB au muscle releveur de la paupière supérieure [42].

***Le SHF essentiel:**

Le SHF essentiel est un phénomène persistant pendant le sommeil, gênant souvent l'endormissement [50]. Un examen neurologique et une IRM sont nécessaires pour le diagnostic afin d'exclure toute cause secondaire de lésion du nerf facial ou de conflit vasculo-nerveux à la zone d'entrée du tronc cérébral.

En pratique clinique, selon l'AMM, la TB est le traitement de choix pour ces patients, compte tenu des risques liés au traitement neurochirurgical avec décompression micro-vasculaire du nerf facial par craniotomie rétro-sigmoïde [42].

*Le SHF post-paralytique: c'est une contracture tonique qui se développe généralement après une paralysie faciale (souvent causée par une paralysie de Bell, une infection virale ou un traumatisme nerveux), après la récupération partielle ou complète du déficit [51]. Les injections de TB diminuent non seulement le spasme du côté touché mais aussi les syncinésies. Des doses faibles sont à administrer pour éviter de démasquer la paralysie sous-jacente [51].

4.8.3. Autres complications liées à la paralysie faciale:

*Le syndrome des larmes de crocodile (ou lacrimation paradoxale), est un trouble autonome où le patient génère des larmes involontaires et excessives lorsqu'il mange ou parle [52]. Ce phénomène se manifeste surtout dans un contexte de séquelles de paralysie faciale. L'injection est effectuée dans la partie palpébrale de la glande lacrymale [53]. L'effet persiste de 5 à 6 mois avec un risque minime de développer un syndrome de l'œil sec.

* Le ptosis thérapeutique par l'injection de TB dans le muscle releveur de la paupière supérieure, peut être proposé en cas de paralysie faciale transitoires après chirurgie de la fosse postérieure [42].

4.9. Les myoclonies du voile du palais:

Elles désignent des contractions involontaires, soudaines et brèves, qui affectent les muscles du voile du palais de façon uni ou bilatérale [54,55]. Elles sont responsables d'acouphènes à type de cliquetis qui sont perceptibles objectivement par un observateur. La TB est injectée dans le muscle tenseur du voile du palais, par voie endo-buccale, idéalement sous guidage EMG pour s'assurer d'être dans la partie la plus active du muscle (Figure 5).

Si l'acouphène est la principale plainte, l'injection se fait plus latéralement, en dedans de l'hamulus ptérygoïdien [56]. Et si l'acouphène n'est pas le symptôme principal, la TB s'injecte un peu plus médialement [56]. En cas de symptômes réfractaires, les injections dans les deux sites peuvent être envisagées [56]. Les effets secondaires sont principalement de type de régurgitations nasales et de rhinolalie ouverte.

Figure 5: Injection du muscle tenseur du voile du palais dans le traitement des myoclonies du voile du palais

4.10. Les dysfonctionnements du système nerveux autonome:

4.10.1. Le syndrome de Frey:

Il s'agit d'une complication désagréable d'une parotidectomie [57]. Il est dû à une régénération aberrante des neurones parasympathiques au niveau des glandes sudoripares et se manifeste par des bouffées vasomotrices gustatives (transpiration, rougeur et chaleur) de la région parotidienne au moment des repas. Il est souvent traité par injection de TB dans la zone affectée en intradermique, préalablement repérée par l'ingestion de citron puis par un badigeonnage avec une poudre d'amidon iodée (solution de Minor), avec une distance d'environ 1 cm entre les points [58] (Figure 6).

En pratique, l'administration successive de TB paraît contribuer à atténuer l'inconfort ressenti des symptômes, tout en espaçant l'intervalle entre les récidives [59].

Figure 6: Injection intradermique de la toxine botulique dans le syndrome de Frey

4.10.2. La sialorrhée et le bavage:

La TB est un traitement couramment utilisé pour l'hypersalivation chronique ou le bavage [59]. Elle est indiquée dans les cas de résistance aux traitements de première ligne, ou lorsque ces médicaments entraînent des effets indésirables.

C'est un trouble caractérisé par une accumulation excessive de salive, qui excède la capacité normale de déglutition chez les patients atteints de maladies du système nerveux central (maladie de Parkinson, sclérose latérale amyotrophique, infirmité motrice cérébrale...). Cela peut augmenter le risque d'infections respiratoires, de déséquilibre nutritionnel et de dysarthrie.

Les injections se font par repérage palpatoire de la glande, ou mieux sous guidage échographique et peuvent être injectées à des fortes doses jusqu'à 75 à 100 unités, réparties avec un maximum de 30 unités par glande parotide et jusqu'à 20 unités par glande sous-mandibulaire [60,61] (Figure 7). Ce traitement représente un grand confort pour la qualité de vie des patients et de leurs proches. La durée moyenne d'efficacité est de 3–6 mois.

Les effets indésirables décrits sont particulièrement la sécheresse buccale et la dysphagie [9]. Il est conseillé d'éviter les injections dans les glandes sous-maxillaires lors d'un traitement anticoagulant, en raison du risque de formation d'un hématome au niveau du plancher buccal du fait de l'injection bilatérale [60].

La TB peut être injectée dans les glandes salivaires dans d'autres indications [9]: First bite syndrome, sialadénite parotidienne chronique, sialocèle …

Figure 7: Injection de la toxine botulique dans la glande parotide (A) et la glande sous maxillaire (B), sous guidage échographique.

L'usage de TB est de plus en plus utilisé dans le soin de diverses sortes de douleurs chroniques, sans que le mécanisme d'action soit encore clairement établi [62,63].

4.11.1. Névralgies du Trijumeau:

Les neuropathies trigéminales se manifestent par des douleurs épisodiques intenses et lancinantes, touchant un hémiface [64]. Plusieurs études ont documenté que l'usage de TB traite efficacement ces douleurs, même en monothérapie, surtout pour éviter les effets indésirables des anticonvulsivants et les interventions chirurgicales invasives [65].

4.11.2. Douleurs irradiantes des cancers ORL:

Ces douleurs sont très courantes et volontiers invalidantes pour les patients [66]. Elles sont à type de spasmes intenses et transitoires, à début spontané ou provoqué par la mastication ou la parole. La TB avec son action myorelaxante permet alors d'aider à améliorer la qualité de vie de ces patients et de réduire l'impact de ces douleurs, dès les premières injections [66].

4.11.3. Dans les migraines:
La TB a prouvé son efficacité comme thérapie alternative dans les migraines, en cas de résistance des autres traitements pharmacologiques [67]. Elle permet de prévenir l'évolution de la migraine épisodique vers la migraine chronique (des maux de tête sévères pendant 15 jours par mois pendant plus de trois mois). Elle a montré des bénéfices pour la qualité de vie et la réduction de la fréquence des maux de tête [68].

4.12. Rhinites chroniques:
Les rhinites chroniques, allergiques ou non allergiques, peuvent être traitées par des injections de TB dans les cornets inférieurs [69–71]. Cette injection est particulièrement utile pour réduire les symptômes de rhinorrhée et d'obstruction nasale ainsi que pour le bien être des patients et pourrait être envisagé en cas d'échec des traitements standards. Son effet a été prouvé jusqu'à 24 semaines post-traitement [71].

5. Conclusion:
La TB est un agent thérapeutique polyvalent en ORL, offrant des solutions pour des affections qui peuvent autrement être difficiles à traiter. Bien que son utilisation nécessite une expertise spécialisée pour assurer la sécurité et l'efficacité, elle représente une avancée significative dans le domaine de l'oto-rhino-laryngologie avec un minimum d'effets secondaires.

REFERENCES:

1. Tschanz C, Salomon D, Magistris MR. Toxine botulique : une révolution thérapeutique. 2003;854–9.
2. Hallett M, Albanese A, Dressler D, Segal KR, Simpson DM, Truong D, et al. Evidence-based review and assessment of botulinum neurotoxin for the treatment of movement disorders. Toxicon [Internet]. 2013;67:94–114. Available from: http://dx.doi.org/10.1016/j.toxicon.2012.12.004
3. Witmanowski H, Błochowiak K. The whole truth about botulinum toxin – A review. Postep Dermatologii i Alergol. 2021;37(6):853–61.
4. Dressler D. Clinical relevance of botulinum toxin antibodies. Nervenarzt. 2008;79 Suppl 1(2):36–40.
5. Carr WW, Jain N, Sublett JW. Immunogenicity of Botulinum Toxin Formulations: Potential Therapeutic Implications. Adv Ther [Internet]. 2021;38(10):5046–64. Available from: https://doi.org/10.1007/s12325-021-01882-9
6. Kim DW, Lee SK, Ahnn J. Botulinum toxin as a pain killer: Players and actions in antinociception. Toxins (Basel). 2015;7(7):2435–53.
7. Paddle P, Husain I, Moniz C, Turner S, Franco RA. Long-term Dose Stability of OnabotulinumtoxinA Injection for Adductor Spasmodic Dysphonia: A 19-Year Single Institution Experience. Front Surg. 2017;4(November):29–32.
8. Dupuch G, Mailly M, Guillaume J, Daval M, Ayache D, Brasnu D. Incidence and risk factors for secondary extralaryngeal dystonia in patients with laryngeal dystonia. Am J Otolaryngol - Head Neck Med Surg [Internet]. 2024 Jan 1 [cited 2025 May 4];45(1). Available from: https://pubmed.ncbi.nlm.nih.gov/37865985/
9. Ban MJ, Ryu CH, Woo JH, Lee YC, Lee DK, Kwon M, et al. Guidelines for the Use of Botulinum Toxin in Otolaryngology From the Korean Society of Laryngology, Phoniatrics and Logopedics Guideline Task Force. Clin Exp Otorhinolaryngol. 2023;16(4):291–307.
10. Hyodo M, Hisa Y, Nishizawa N, Omori K, Shiromoto O, Yumoto E, et al. The prevalence and clinical features of spasmodic dysphonia: A review of epidemiological surveys conducted in Japan. Auris Nasus Larynx. 2021;48(2):179–84.
11. Tierney WS, Bryson PC, Nelson R, Kaplan SE, Benninger MS, Milstein CF. Respiratory Laryngeal Dystonia: Characterization and Diagnosis of a Rare Neurogenic Disorder. Laryngoscope. 2020;130(12):2843–6.
12. Clemm HH, Olin JT, McIntosh C, Schwellnus M, Sewry N, Hull JH, et al. Exercise-induced laryngeal obstruction (EILO) in athletes: a narrative review by a subgroup of the IOC Consensus on 'acute respiratory illness in the athlete.' Br J Sports Med. 2022;56(11):622–9.
13. Weil S, Deppe C, Noachtar S. Behandlung von frauen mit epilepsie. Dtsch Arztebl. 2010;107(45):787–93.
14. Rebours C, Brasnu D, Le Garrec S, Ayache D, Mailly M. Laryngeal Electromyography and Botulinum Toxin Injection in Exercise-Induced Laryngeal Obstruction. Mov Disord Clin Pract. 2019;6(8):708–10.
15. Bhatia KP, Bain P, Bajaj N, Elble RJ, Hallett M, Louis ED, et al. Consensus Statement on the classification of tremors. from the task force on tremor of the International Parkinson and Movement Disorder Society. Mov Disord. 2018;33(1):75–87.
16. Practice C. Essential Tremor. 2018;1802–10.
17. Matsushima K, Hajime H, Oridate N. Bilateral vocal fold immobility: Clinical findings of ten cases and suggested treatment options. Auris Nasus Larynx [Internet]. 2020;47(4):624–31. Available from: https://doi.org/10.1016/j.anl.2020.02.005
18. Ongkasuwan J, Courey M. The role of botulinum toxin in the management of airway compromise due to bilateral vocal fold paralysis. Curr Opin Otolaryngol Head Neck Surg. 2011;19(6):444–8.
19. Lekue A, García-López I, Santiago S, Del Palacio A, Gavilán J. Diagnosis and management with botulinum toxin in 11 cases of laryngeal synkinesis. Eur Arch Oto-Rhino-Laryngology. 2015;272(9):2397–402.
20. Kohli N, Blitzer A. Botulinum Toxin for the Treatment of Motor and Phonic Tics: A Case Report. Ann Otol Rhinol Laryngol. 2020;129(6):625–7.
21. Sinclair CF, Gurey LE, Blitzer A. Oromandibular dystonia: Long-term management with botulinum toxin. Laryngoscope. 2013;123(12):3078–83.
22. Slaim L, Cohen M, Klap P, Vidailhet M, Perrin A, Brasnu D, et al. Oromandibular Dystonia: Demographics and Clinical Data from 240 Patients. J Mov Disord. 2018;11(2):78–81.
23. Ma H, Qu J, Ye L, Shu Y, Qu Q. Blepharospasm, Oromandibular Dystonia, and Meige Syndrome: Clinical and Genetic Update. Front Neurol. 2021;12(March).
24. Comella CL. Systematic review of botulinum toxin treatment for oromandibular dystonia. Toxicon [Internet]. 2018;147:96–9. Available from: https://doi.org/10.1016/j.toxicon.2018.02.006
25. Lobbezoo F, Ahlberg J, Raphael KG, Wetselaar P, Glaros AG, Kato T, et al. International consensus on the assessment of bruxism: Report of a work in progress. J Oral Rehabil. 2018;45(11):837–44.
26. Malcangi G, Patano A, Pezzolla C, Riccaldo L, Mancini A, Di Pede C, et al. Bruxism and Botulinum Injection: Challenges and Insights. J Clin Med. 2023;12(14).
27. Guaita M, Högl B. Current Treatments of Bruxism. Curr Treat Options Neurol. 2016;18(2):1–15.
28. Machado D, Martimbianco ALC, Bussadori SK, Pacheco RL, Riera R, Santos EM. Botulinum Toxin Type A for Painful Temporomandibular Disorders: Systematic Review and Meta-Analysis. J Pain. 2020;21(3–4):281–93.
29. Delcanho R, Val M, Nardini L, Manfredini D. Botulinum Toxin for Treating Temporomandibular Disorders: What is the Evidence? J Oral Facial Pain Headache. 2022;36(1):6–20.

30. Renapurkar SK, Laskin DM. Injectable Agents Versus Surgery for Recurrent Temporomandibular Joint Dislocation. Oral Maxillofac Surg Clin North Am [Internet]. 2018;30(3):343–9. Available from: https://doi.org/10.1016/j.coms.2018.04.009
31. Marciniec M, Szczepańska-Szerej A, Papuć E, Rejdak K. Targeting pain in the long-term treatment of cervical dystonia with botulinum toxin A. Int J Neurosci [Internet]. 2022;132(10):1026–30. Available from: http://dx.doi.org/10.1080/00207454.2020.1860039
32. Albanese A, Wissel J, Jost WH, Castagna A, Althaus M, Comes G, et al. Pain Reduction in Cervical Dystonia Following Treatment with IncobotulinumtoxinA: A Pooled Analysis. Toxins (Basel). 2023;15(5).
33. Jankovic J. Treatment of cervical dystonia with botulinum toxin. Mov Disord. 2004;19(SUPPL. 8).
34. Hast MA, Kong AM, Desai S, Back S, Syed S, Holmes J. Patient Characteristics and Real-World Use of Botulinum Toxins for the Treatment of Cervical Dystonia, Blepharospasm, and Hemifacial Spasm. Toxins (Basel). 2024;16(8).
35. Hull M, Anupindi VR, DeKoven M, He J, Bouchard J. Botulinum Toxin Utilization, Treatment Patterns, and Healthcare Costs Among Patients with Spasticity or Cervical Dystonia in the US. Adv Ther [Internet]. 2023;40(9):3986–4003. Available from: https://doi.org/10.1007/s12325-023-02563-5
36. Jeong SH, Kim YJ, Kim YJ, Park KD, Kim EJ, Chung JW, et al. Endoscopic botulinum toxin injection for treatment of pharyngeal dysphagia in patients with cricopharyngeal dysfunction. Scand J Gastroenterol [Internet]. 2018;53(10–11):1201–5. Available from: https://doi.org/10.1080/00365521.2018.1506820
37. Kocdor P, Siegel ER, Tulunay-Ugur OE. Cricopharyngeal dysfunction: A systematic review comparing outcomes of dilatation, botulinum toxin injection, and myotomy. Laryngoscope. 2016;126(1):135–41.
38. Elizabeth A. Kelly, MD and al. Botulinum Toxin Injection for the Treatment of Upper Esophageal Sphincter Dysfunction. NIH Public Access. 2013;122(2):100–8.
39. Miller ME, Lina I, Akst LM. Retrograde Cricopharyngeal Dysfunction: A Review. J Clin Med. 2024;13(2).
40. Wajsberg B, Hoesli RC, Wingo ML, Bastian RW. Efficacy and Safety of Electromyography-Guided Injection of Botulinum Toxin to Treat Retrograde Cricopharyngeus Dysfunction. OTO Open. 2021;5(1).
41. Hoesli RC, Wingo ML, Bastian RW. The Long-term Efficacy of Botulinum Toxin Injection to Treat Retrograde Cricopharyngeus Dysfunction. OTO Open. 2020;4(2):1–6.
42. Kenney C, Jankovic J. Botulinum toxin in the treatment of blepharospasm and hemifacial spasm. J Neural Transm. 2008;115(4):585–91.
43. Cooper L, Lui M, Nduka C. Botulinum toxin treatment for facial palsy: A systematic review. J Plast Reconstr Aesthetic Surg [Internet]. 2017;70(6):833–41. Available from: http://dx.doi.org/10.1016/j.bjps.2017.01.009
44. Mehdizadeh OB, Diels J, White WM. Botulinum Toxin in the Treatment of Facial Paralysis. Facial Plast Surg Clin North Am [Internet]. 2016;24(1):11–20. Available from: http://dx.doi.org/10.1016/j.fsc.2015.09.008
45. Pecora C de S, Shitara D. Botulinum Toxin Type A to Improve Facial Symmetry in Facial Palsy: A Practical Guideline and Clinical Experience. Toxins (Basel). 2021;13(2).
46. Chaudhry N, Srivastava A, Joshi L. Hemifacial spasm: The past, present and future. J Neurol Sci [Internet]. 2015;356(1–2):27–31. Available from: http://dx.doi.org/10.1016/j.jns.2015.06.032
47. Heuser K, Kerty E, Eide PK, Cvancarova M, Dietrichs E. Microvascular decompression for hemifacial spasm: Postoperative neurologic follow-up and evaluation of life quality. Eur J Neurol. 2007;14(3):335–40.
48. Tambasco N, Filidei M, Nigro P, Parnetti L, Simoni S. Botulinum toxin for the treatment of hemifacial spasm: An update on clinical studies. Toxins (Basel). 2021;13(12):1–11.
49. Ababneh OH, Cetinkaya A, Kulwin DR. Long-term efficacy and safety of botulinum toxin A injections to treat blepharospasm and hemifacial spasm. Clin Exp Ophthalmol. 2014;42(3):254–61.
50. Lefaucheur JP, Ben Daamer N, Sangla S, Le Guerinel C. Diagnosis of primary hemifacial spasm. Neurochirurgie [Internet]. 2018;64(2):82–6. Available from: https://doi.org/10.1016/j.neuchi.2017.12.003
51. Wehrlin C, Picard D, Tankéré F, Hervochon R, Foirest C. Pain in Patients with Post Paralytic Hemifacial Spasm: Before, during and after Botulinum Toxin Injections. Toxins (Basel). 2022;14(1):0–5.
52. Lima-Fontes M, Leuzinger-Dias M, Falcão-Reis F, Sousa C. Injection of Botulinum Toxin A in the Lacrimal Gland for Treatment of Epiphora in Crocodile Tears Syndrome – A Case Report. Int Med Case Rep J. 2022;15(September):537–42.
53. Kyrmizakis DE, Pangalos A, Papadakis CE, Logothetis J, Maroudias NJ, Helidonis ES. The use of botulinum toxin type a in the treatment of Frey and crocodile tears syndromes. J Oral Maxillofac Surg. 2004;62(7):840–4.
54. Sinclair CF, Gurey LE, Blitzer A. Palatal myoclonus: Algorithm for management with botulinum toxin based on clinical disease characteristics. Laryngoscope. 2014;124(5):1164–9.
55. MacDonald JT. Objective Tinnitus Due to Essential Palatal Tremor in a 5-Year-Old. Pediatr Neurol. 2007;36(3):175–6.
56. Chitkara A, Cultrara A, Blitzer A. Palatal myoclonus: Treatment with botulinum toxin. Oper Tech Otolaryngol - Head Neck Surg. 2004;15(2):114–7.
57. Rustemeyer J, Eufinger H, Bremerich A. The incidence of Frey's syndrome. J Cranio-Maxillofacial Surg. 2008;36(1):34–7.
58. Jansen S, Jerowski M, Ludwig L, Fischer-Krall E, Beutner D, Grosheva M. Botulinum toxin therapy in Frey's syndrome: a retrospective study of 440 treatments in 100 patients. Clin Otolaryngol. 2017;42(2):295–300.
59. Arad A, Blitzer A. Botulinum toxin in the treatment of autonomic nervous system disorders. Oper Tech Otolaryngol - Head Neck Surg. 2004;15(2):118–21.
60. Mueller J, Langbein T, Mishra A, Baum RP. Safety of High-Dose Botulinum Toxin Injections for Parotid and Submandibular Gland Radioprotection. Toxins (Basel). 2022;14(1):3–8.
61. Mailly M, Rebours C, Koskas P, Klap P, Ayache D, Cohen M. Intérêt de l'échoguidage dans le traitement du bavage par injections de toxine botulique, notre expérience sur 10 ans. J Stomatol Oral Maxillofac Surg. 2017;118(1):5–10.
62. Aoki KR. Evidence for antinociceptive activity of botulinum toxin type A in pain management. Headache. 2003;43(SUPPL. 1):9–15.
63. Aoki KR. Review of a proposed mechanism for the antinociceptive action of botulinum toxin type A. Neurotoxicology. 2005;26(5):785–93.
64. Olesen J. Headache Classification Committee of the International Headache Society (IHS) The International Classification of Headache Disorders, 3rd edition. Cephalalgia. 2018;38(1):1–211.
65. Lunde HMB, Torkildsen Ø, Bø L, Bertelsen AK. Botulinum Toxin as Monotherapy in Symptomatic Trigeminal Neuralgia. Headache. 2016;56(6):1035–9.
66. Mailly M, Benzakin S, Chauvin A, Brasnu D, Ayache D. Radiation-induced head and neck pain: Management with botulinum toxin a injections. Cancer/Radiotherapie [Internet]. 2019;23(4):312–5. Available from: https://doi.org/10.1016/j.canrad.2019.02.001
67. Becker WJ. Botulinum Toxin in the Treatment of Headache. Toxins (Basel). 2020;12(12).
68. Bruloy E, Sinna R, Grolleau JL, Bout-Roumazeilles A, Berard E, Chaput B. Botulinum toxin versus placebo: A meta- analysis of prophylactic treatment for migraine. Plast Reconstr Surg. 2019;143(1):239–50.
69. Zhang EZ, Tan S, Loh I. Botolinum toxin in rhinitis: Literature review and posterior nasal injection in allergic rhinitis. Laryngoscope. 2017;127(11):2447–54.
70. Carvalho T, Salgado DC, de Godoy Mion O, de Mello Junior JF, Voegels RL. The Effect of Turbinate Injection of Botulinum Toxin A on the Symptoms of Idiopathic Rhinitis. Int Arch Otorhinolaryngol. 2022;26(2):191–8.
71. Rinzin K, Hoang MP, Seresirikachorn K, Snidvongs K. Botulinum toxin for chronic rhinitis: A systematic review and meta-analysis. Int Forum Allergy Rhinol. 2021;11(11):1538–48.