KYSTE HYDATIQUE TEMPORAL, LOCALISATION PRIMITIVE RARE: SELON UN CAS

TEMPORAL HYDATID CYST, RARE PRIMARY LOCATION: ACCORDING TO ONE CASE

Abdennour.S[1,3], Allag.S[2,3]

(1) Centre hospitalo-universitaire, service de chirurgie maxillo-faciale Constantine Algérie.

(2) Centre hospitalo-universitaire, service d'histologie embryologie et génétique clinique.

(3) Faculté de médecine, université Constantine 3 Algérie.

RÉSUMÉ

Introduction: la localisation cervico-faciale isolée du kyste hydatique est très rare. Notre But est de rapporter une localisation exceptionnelle; en discutons le tableau clinique, la démarche diagnostique et le protocole thérapeutique. **Observation**: patiente âgée de 43 ans, d'origine rurale, sans antécédent; présentant une tuméfaction temporale accompagnée de céphalées. Discussion: la localisation cervico-faciale de l'échinococcose ne représente que 2% de l'ensemble des atteintes de l'organisme, même en zone d'endémie. La symptomatologie clinique est marquée par la tuméfaction. Le diagnostic est suspecté par les données radiologiques, et confirmé à l'examen histopathologique. Le traitement est chirurgical, la prévention est de règle.

Mots clés: Kyste hydatique, Tuméfaction temporale, Kyste hydatique extra-hépatique.

SUMMARY

Introduction: isolated cervico-facial location of the hydatid cyst is very rare. Our aim is to provide an exceptional location; we discuss the clinical picture, the diagnostic approach and the therapeutic protocol. Observation: patient aged 43, of rural origin, with no previous history; presenting temporal swelling accompanied by headache. Discussion: the cervico-facial location of echinococcosis represents only 2% of all infections in the body, even in endemic areas. The clinical symptoms are marked by swelling. The diagnosis is suspected by radiological data, and confirmed by histopathological examination. Treatment is surgical, prevention is the rule.

Key words: Hydatid cyst, Temporal swelling, Extra-hepatic hydatid cyst.

INTRODUCTION:

Le kyste hydatique de localisation cervico-faciale est rare, la localisation temporale est exceptionnelle. Devant un tableau clinique pauvre en symptomatologie, le diagnostic est difficile avant l'examen anatomopathologique. L'énucléation chirurgicale est le seul traitement curatif du kyste hydatique. En zone d'endémie, la prévention doit être de règle, pour éviter la contamination humaine. Le but de notre travail est de rapporter l'observation de kyste hydatique isolé primitif de la région temporale; se manifestant par une tuméfaction et des céphalées, dont la tomodensitométrie montrait une image ovalaire homogène bien limitée en nid d'abeille faisant évoquer un kyste hydatique.

OBSERVATION:

Patiente âgée de 43 ans, d'origine rurale, sans antécédents particuliers. La symptomatologie remontait à 4 ans, marquait par l'apparition d'une tuméfaction temporale droite, augmentant progressivement de taille, motivant la patiente à consulter; une ponction-aspiration a été réalisé sans étude cytologique, provoquant un affaissement de la tuméfaction. La patiente était perdue de vue.

Deux ans plus tard, La patiente consultait, pour la réapparition de la tuméfaction; accompagnée de céphalées. Une échographie des parties molles réalisée, était en faveur d'une formation kystique temporale droite sous cutanée multi-cloisonnée de forme ovalaire bien limitée. La patiente nous a été orientée.

L'examen clinique retrouvait une tuméfaction temporale droite ovalaire (figure 1), de 8 cm de diamètre dans son grand axe, indolore, mobile par rapport au plan superficiel et profond, de consistance rénitente et molle par endroit; la peau de recouvrement était d'aspect normal.

Auteur correspondant : Abdennour Safia
Mail: safia.abdennour@yahoo.fr

DOI:10.71705/jtorlccfi52p67

Figure 1: photographie de la patiente: tuméfaction temporale droite sans signes inflammatoires.

La tomodensitométrie (TDM) cérébrale et du massif facial a objectivé une formation kystique de 63 cm x 37 cm x 28 cm, bien limitée multi-cloisonnée réalisant l'aspect en nid d'abeille évocateur d'un kyste hydatique (figure 2).

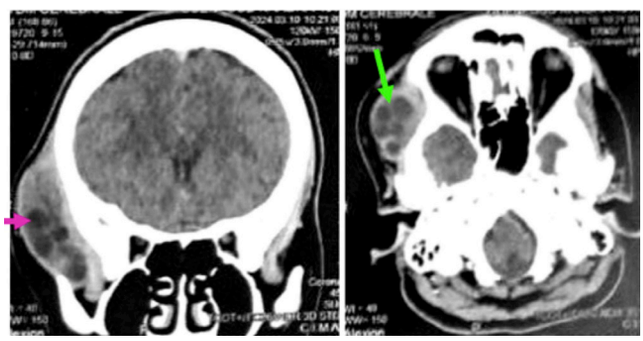

Figure 2: TDM en coupe coronale et axiale montrant une formation kystique hétérogène ovalaire bien limitée (flèche) mesurant 37x28x 63 cm , avec rehaussement de la paroi et des cloisons réalisant l' aspect en nid d'abeille, évoquant un kyste hydatique.

Un bilan d'extension (échographie abdomino-pelvienne), réalisé dans le but de rechercher une autre localisation viscérale, est revenu négatif. Aucune sérologie hydatique n'a été réalisée. A la numération de la formule sanguine (NFS), nous avons noté une hyper éosinophilie chiffrée à 11,40%.
Au terme de cet examen clinique et radiologique, le diagnostic d'un kyste hydatique primitif temporal était retenu. Le traitement curatif était chirurgical représenté par une énucléation complète de la poche kystique (figure3).

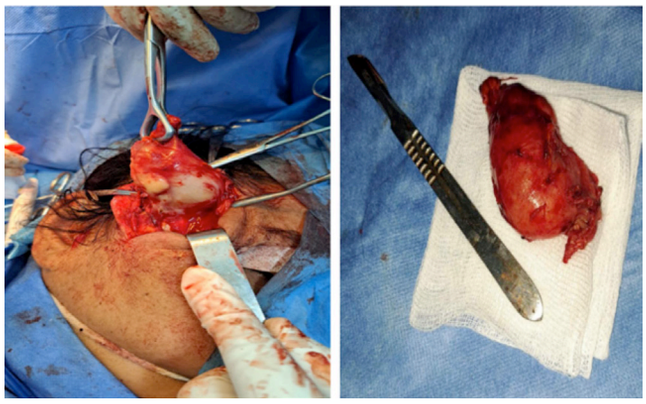

Figure 3: kystectomie complète avec énucléation du kyste sans rupture de sa poche.

Les suites opératoires étaient simples. L'étude histopathologique de la masse a objectivé la présence d'un liquide clair eau de roche, une poche proligère et des vésicules filles, confirmant ainsi le diagnostic du kyste hydatique.

DISCUSSION:

L'hydatidose est une infection parasitaire provoquée par le développement, chez l'homme, de la forme larvaire du tænia échinococcus granulosus. L'infestation se fait par ingestion de l'œuf du tænia, qui libère dans l'estomac l'embryon parasitaire; en franchissant la barrière intestinale, ce dernier emprunte le système porte, vers le foie qui est le premier barrage. Le poumon est le deuxième barrage atteint après franchissement du système cave. Le parasite adulte peut emprunter la circulation systémique, et se greffe dans n'importe quel organe, développant ainsi une formation multiloculaire qui est le kyste hydatique [1].
L'échinococcose représente un problème de santé public dans le bassin méditerranéen. L'atteinte du foie vient en première position à une fréquence de 60 à 70%; en deuxième position, l'atteinte pulmonaire est de 20%; l'atteinte musculaire est de 5%; l'os est atteint dans 3% des cas [2]. L'atteinte de la région cervico-faciale est rare, elle est de 2%; estimée en Tunisie à 0,8% [3-5]. La localisation temporale du kyste hydatique est exceptionnelle [2,6].
Le diagnostic positif des kystes hydatique de la région cervico-faciale, repose sur les données cliniques et radiologiques. L'anamnèse retrouve généralement l'origine rurale du patient, ainsi que le contact avec les chiens; rarement on note dans les antécédents du patient, la notion de traitement médical ou chirurgical pour kyste hydatique hépatique ou pulmonaire. Le tableau clinique est marqué par la tuméfaction molle et indolore qui augmente progressivement de taille; sans signe inflammatoire. Rarement, des signes de compression sont présent, selon le siège du kyste tel qu'un trismus dans sa localisation ptérygo-maxillaire [1,7]; une dyspnée et une dysphonie, une impotence du membre supérieur dans les localisations cervicales et sus-claviculaires [8]. Dans notre cas, la tuméfaction était accompagnée de céphalées rebelles au traitement antalgique.

Le diagnostic radiologique repose sur l'échographie des parties molles. La TDM est l'examen clé, elle confirme la nature kystique et précise le stade radiologique, selon la classification de Gharbi qui différencie 5 types de kyste hydatique: type I: collection liquidienne pure; type II: collection avec décollement total ou parcellaire des membranes; type III: collection multi-vésiculaire avec présence de vésicules filles endocavitaires (aspect en nid d'abeille); type IV: lésion focale solide pseudo-tumorale; type V: kyste à paroi calcifiée [9]. Chez notre patiente la TDM objective une image multi-cloisonnée, pouvant évoquer le diagnostic du kyste hydatique type III, devant l'aspect en nid d'abeille [8]. L'IRM peut trouver son indication dans le cas douteux de tuméfaction volumineuse de localisation cervicale; objectivant trois types: type I: kyste uni-vésiculaire (hyposignal en T1 et hypersignal en T2); type II: kyste multi-vésiculaire (vésicule fille en hyposignal en T1 et hypo ou hypersignal en T2); type III: kyste avec membrane décollée (hyposignal en T1 et en T2). A la recherche d'une deuxième localisation, l'échographie abdomino-pelvienne ainsi qu'une radiographie du thorax seront réalisés. La place de la cytopontion à l'aiguille fine, dans le diagnostic du kyste hydatique, reste controversée mais elle reste un examen d'orientation. Avant toute cytoponction d'une tuméfaction kystique, la sérologie hydatique est réalisée pour confirmer le diagnostic. Elle trouve son intérêt dans le dépistage des porteurs de kyste latent, chez les sujets à risque en zone d'endémie; elle est indiquée dans la surveillance post-opératoire, plusieurs techniques sont utilisées (hémagglutination indirecte IHA, test immuno-enzymatique ELISA, anticorps fluorescent indirect IFA) [10, 11]. Dans les localisations cervico-faciales, l'éosinophilie est normale et la sérologique hydatique est négative [12,13]. Notre patiente avait une hyper-éosinophilie, mais la sérologie n'a pas été réaliser.

Le traitement curatif du kyste hydatique est chirurgical, par énucléation complète sans rupture de la poche kystique, afin d'éviter tout risque de récidive locale ou de dissémination à distance. En peropératoire, un lavage abondant au sérum hypertonique est indispensable. Certains auteurs proposent, en près opératoire, une ponction aspiration et injection de solution hypertonique et réaspiration (PAIR). Un traitement médical par la benzimidazole est indiqué dans les cas de kyste hydatique à localisation multiple ou chez un patient inopérable, mais il n'existe aucun consensus concernant la durée du traitement [8,11]. Chez notre patiente l'énucléation était complète sans rupture de la poche kystique.

CONCLUSION:

La localisation cervico-faciale du kyste hydatique est exceptionnelle. Dans les zones d'endémies, le diagnostic doit être évoqué devant toute tuméfaction isolée, molle non inflammatoire. La TDM objective l'aspect multiloculaire en nid d'abeille. La confirmation reste histologique. Le traitement curatif est chirurgical par énucléation complète de la poche kystique, afin de prévenir le risque des récidives ou de dissémination. La prophylaxie est le seul moyen de lutte contre l'échinococcose humaine.

Conflits d'intérêts : Les auteurs ne déclarent aucun conflit d'intérêt.

REFERENCES:

1. Bellakhdhar M, Hasnaoui M, Daabak B. Kyste hydatique cervical : à propos de trois observations. J Tun ORL.2011;26:70-3.
2. Attry S, Nayak R, Sarah SK, Ghosh SN. Hydatid cysts in the right temporalis muscle: An exceptional clinical scenario. Asian J Neurosurg.2017;12:318-20.
3. Bellil S, Limaiem F, Bellil K, Chelly I, Mekni A, Haouet S et al. Epidémiologie des kystes hydatiques extrapulmonaires: 265 cas en Tunisie. Méd et mal infect. 2009; (39): 341-3.
4. Abdoulaziz S, Kouda F, Iken M, Haloua M, Badreeddine A, Alaoui Lamrani Y, Maaroufi M, Boubbou M. Le kyste hydatique orbitaire primaire: une cause rare d'exophtalmie. Pan African Medical Journal. 2020; 3: 16.
5. Okbani K, Chraibi M, Harchichi N, Abbaoui S. Primary hydatid cyst of the neck: a rare and unusual site. European Ann of ORL, head and neck diseases. 2017;134:123-5.
6. Meziane M, Mimouni H, Oujilal A, Benhalima H, Bulaich M, Kzadri M. Le kyste hydatique facial isolé. J Tun ORL. 2008;21:47-8.
7. Zerhouni H, Amrani A, Kaddouri N, Abdelhak M, Benhamamouch N, Barahioui M. Dyspnée laryngée révélatrice d'une lacalisation cervical d'hydatidose: à propos d'un cas. Arch Pediatr. 2001; 8: 1341-3.
8. Mziou Z, Moatemri R, Chelbi M, Omezzine M, Ayachi S et al. Kyste hydatique du masséter : a propos d'un cas. J Tun ORL. 2008; 21: 49-51.
9. Gharbi HA, Hassine W, Brauner MW, Dupuch K. Ultrasound examination of the hydatic liver. Radiology. 1981;139(2):459-63.
10. Tbini M, Lahiani R, Gelmami H, Jaafoura H, Riahi I, Bensalah M. Hydatid disease as a rare cause of neck swelling: Two cases report. Inter J of Surg CR 87. 2021;106486.
11. Acharya S, Panda S, Biswal S. Primary hydatid cyst of neck, a rare case report, Indian J. Otolaryngol. Head Neack Surg. 2021.
12. Akkari K, Chnitir S, Ben Miled M, Mardassi A, Setthom A, Hachicha S, et al. Kyste hydatique cervico-médiastinal: à propos d'un cas. J Tun ORL. 2007;19:36-8.
13. Eckert J, Deplazes P. Biological, epidemiolgical, and clinical aspects of echinococcosis, a zoonosis o increasing concern. Clin Microbiol Rev. 2004;17(1):107-35.