

Attention: Crier peut tuer!

Warning: screaming can kill!

I. Azzam^{1,3}, E. Dinkel², L. Essakalli Hossyni^{1,3}

¹ Service ORL – CCF hôpital des spécialités Rabat. Maroc

² Service ORL-CCF groupement hospitalier Portes de Provence. Montélimar. France

³ Faculté de médecine et de pharmacie Rabat. Maroc

Reçu: 28 Mars 2021; Accepté: 17 Juin 2021; Publié en ligne: 31 Octobre 2021

RÉSUMÉ

Objectif: La corde vocale est faite d'une structure multicouche lui donnant un caractère à la fois résistant et souple face aux différentes contraintes mécaniques. A la suite d'un malmenage vocal, des lésions peuvent survenir occasionnant une forme de laryngite dite catarrhale de gravité variable. Nous exposons à travers un cas clinique les mécanismes étiopathogéniques et les modalités de prise en charge de cette affection.

Observation: Nous rapportons l'observation clinique d'un patient âgé de 69 ans, qui a présenté après un effort de cri une dyspnée laryngée aiguë avec aphonie. L'évaluation clinique et le bilan para clinique ont permis d'objectiver un énorme hématome de la corde vocale gauche pour lequel le patient a bénéficié d'un repos vocal strict associé à un traitement médical à base de corticothérapie orale et inhalée et un traitement anti-reflux sous surveillance médicale rapprochée, avec une bonne amélioration clinique.

Conclusion: Le pli vocal est une structure complexe qui constitue la base de la phonation. Malgré une certaine résistance constitutionnelle, la corde vocale reste fragile et exposée à certaines pathologies comme les hématomes qui peuvent être secondaires à des ruptures vasculaires survenant souvent sur un terrain à risque.

La prise en charge de ces entités est variable allant d'un simple traitement médical avec repos vocal à une microchirurgie phonatoire fonctionnelle.

Mots -cles: Forçage vocal, Dyspnée laryngée, Unité soins intensifs, Hématome corde vocale,

ABSTRACT

Introduction: The vocal cord is a multi-layered structure that is both resistant and flexible face to different mechanical constraints. As a result of a vocal abuse, lesions could occur causing a catarrhal laryngitis of various severities. We expose through a clinical case, the etiopathogenic mechanisms and the modalities of management of this condition.

Observation: We report the clinical observation of a 69-year-old patient who had developed acute laryngeal dyspnea with aphonia after a screaming effort. The clinical evaluation and the para-clinical assessment concluded to a huge hematoma of the left vocal cord for which the patient had a strict vocal rest associated with medical treatment based on oral and inhaled corticosteroids and anti-reflux treatment under close medical supervision, with good clinical improvement.

Conclusion: The vocal fold is a complex structure that forms the basis of phonation. Despite some constitutional resistance, the vocal cord remains fragile and exposed to certain pathologies such as hematomas, which can be secondary to vascular ruptures often occurring in high-risk terrain. Treatment of these entities is variable ranging from a simple medical treatment with vocal rest to functional phonatory microsurgery.

Keys words: Vocal forcing, laryngeal dyspnea, Intensive care unit, vocal cord hematoma

INTRODUCTION:

La corde vocale est faite d'une structure multicouche, lui donnant un caractère résistant face aux différentes contraintes mécaniques [1]. A la suite d'un malmenage vocal, des lésions peuvent survenir, occasionnant une forme de laryngite dite catarrhale se manifestant par une dysphonie, voire une aphonie et survenant surtout chez les professionnels de la voix [2-3]. Parfois, un effort de cri intense peut provoquer la rupture d'un

vaisseau occasionnant la constitution d'un énorme hématome dyspnéisant. Nous exposons à travers un cas clinique les mécanismes étiopathogéniques et les modalités de prise en charge de cette affection.

OBSERVATION:

Il s'agit d'un patient âgé de 69 ans ayant comme antécédents une hypertension artérielle, une hypercholestérolémie, deux épisodes d'accidents



vasculaires cérébraux transitoires sous antiagrégants plaquettaires et une thyroïdectomie totale sous traitement hormonal substitutif. Lors d'une séance de pêche, le patient a chuté et a crié à « gorge déployée », sans traumatisme cervical ou cérébral associé. Suite à cela, il a immédiatement présenté une dyspnée, associée à une aphonie.

A l'admission, le patient était conscient, polypnéique à 33 cycles par minute avec une dyspnée de type inspiratoire. L'examen clinique ne retrouvait ni hématome, ni ecchymose, ni emphysème sous-cutané à la palpation cervicale. La laryngoscopie indirecte n'a pas été réalisée initialement suite à l'agitation du patient et à son instabilité sur le plan respiratoire.

Le patient a été admis en unité de soins intensifs pour monitoring et stabilisation de sa détresse respiratoire. L'examen clinique a été complété par une nasofibroskopie (figure 1) qui a montré une énorme masse violacée de la corde vocale gauche réduisant significativement la lumière laryngée compatible avec un hématome avec une diminution de la mobilité cordale gauche. Le scanner cervico-thoracique (Figure 2) a objectivé un hématome de la corde vocale gauche et du sinus piriforme gauche, étendu sur un peu près deux centimètres de hauteur, sans fracture associée au niveau cervical ou laryngé.

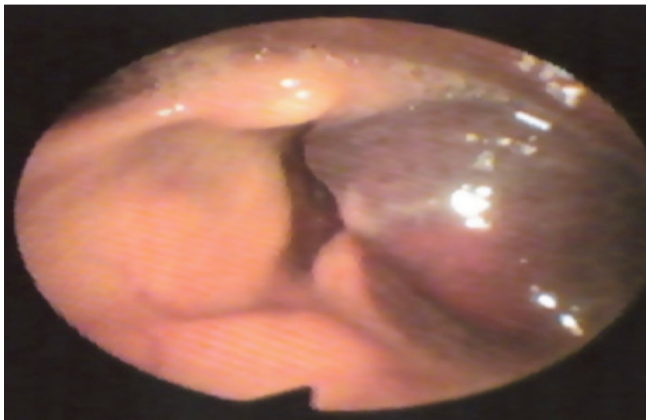


Figure 1: Image endoscopique objectivant un hématome de la corde vocale gauche et du sinus piriforme homolatéral avec réduction de la lumière laryngée, une fixité cordale gauche en adduction, et une corde vocale droite normale avec mobilité conservée.

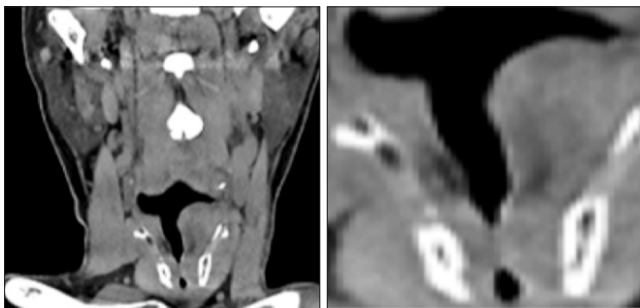


Figure 2: TDM cervicale en coupes coronales sans et avec injection de produit de contrast: montrant un épaississement de la corde vocale gauche bombant dans la lumière laryngée spontanément hyperdense non rehaussé après injection du produit de contraste en rapport avec un hématome

Devant la bonne tolérance de cet hématome, aucune indication chirurgicale n'a été retenue. Le patient est resté en unité de soins Intensifs pour une durée de 10 jours, sous corticoïdes inhalés et oraux, une antibiothérapie orale, une oxygénothérapie par lunette nasale et un traitement anti reflux avec un repos vocal strict.

Le contrôle à 2 mois a retrouvé un patient eupnéique légèrement dysphonique avec une voix un peu « soufflée » lors de l'émission des sons aigus. L'examen clinique n'a pas retrouvé d'anomalie cervicale ni de douleur à la palpation.

Le contrôle nasofibroskopique (Figure 3) a montré des cordes vocales saines, sans lésion visible ni hématome résiduel. La corde vocale droite est bien mobile, avec une petite parésie de la corde vocale gauche, une légère bascule de l'aryténoïde gauche et une discrète fuite glottique en sablier à la phonation, bien compensée, sans luxation crico-aryténoïdienne.

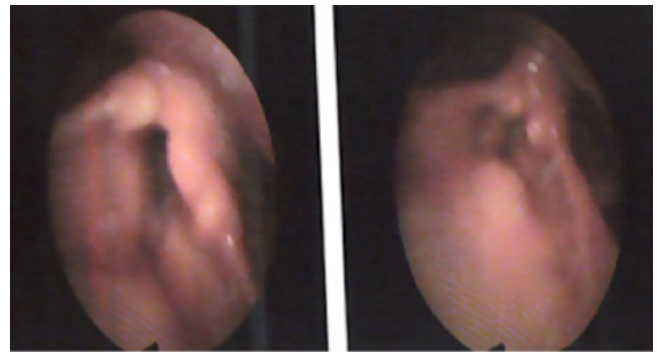


Figure 3: Images endoscopiques de contrôle montrant une résorption totale de l'hématome de la corde vocale gauche avec une légère parésie cordale et un petit œdème résiduel

DISCUSSION:

Les cordes vocales sont recouvertes d'un épithélium malpighien. Leur surface est parcourue de sillon qui permet l'adhésion du mucus de la CV controlatérale.

Elle est recouverte d'une couche de mucus. Son bord libre contient des vaisseaux et des fibres d'élastines et de collagène parallèles au bord libre.[1] Cette structure donne à la corde vocale à la fois une certaine résistance et une souplesse. Dans certains cas le pli vocal peut subir des contraintes mécaniques: forces de collision importante A la suite d'un malmenage vocal, des lésions peuvent survenir occasionnant une forme de laryngite dite catarrhale. Elle donne une dysphonie, voire une aphonie et survient surtout chez les professionnels de la voix (chanteurs, vendeurs, etc.). Il existe souvent une muqueuse laryngée préalablement irritée (tabac, épisode infectieux des voies respiratoires supérieures, intubation laborieuse, chirurgie thyroïdienne etc.) [2-3]. L'hémorragie vocale se produit lors de la rupture d'un vaisseau sanguin dans le pli vocal ou dans les autres couches de la corde vocale. Ceci perturbe les vibrations dans la corde vocale et peut entraîner une réduction importante de la filière laryngée occasionnant une dyspnée. Cette



hémorragie vasculaire est due le plus souvent à l'utilisation puissante ou incorrecte de la voix. Certains terrains semblent être plus vulnérables. L'examen du larynx lors de la laryngite par malmenage vocal révèle parfois une hémorragie sous-muqueuse au niveau des cordes vocales. [2-3] Dans notre cas, il s'agissait d'un énorme hématome étendu au sinus piriforme qui semble avoir été favorisé par la prise d'un traitement antiagrégant et d'un terrain vasculaire détérioré.

Le tableau clinique le plus typique est celui du « coup de fouet laryngé » avec une dysphonie qui survient brutalement après un effort laryngé violent (cris, toux, etc.). [2]

Contrairement à l'enfant, il n'est pas contre-indiqué chez l'adulte de réaliser une laryngoscopie indirecte, mais l'examen de choix est la nasofibroscopie avec stroboscopie, qui permet d'évaluer l'état dynamique et morphologique des structures supra-glottiques, et même du plan glottique

Le bilan radiologique comprend généralement une radiographie thoracique et cervicale de face à la recherche d'un corps étranger radio-opaque, d'une déviation de la trachée ou d'une compression extrinsèque. Un scanner cervical peut être proposé et reste très utile pour la prise en charge tant que le patient tolère la position couchée [4].

Le traitement médical permet la résorption de l'œdème des muqueuses, d'humidifier les voies aériennes et de fournir une supplémentation en oxygène en cas d'association à une dyspnée laryngée. Sur le plan pratique en cas de détresse respiratoire un aérosol d'adrénaline est souvent administré vu son action rapide malgré sa demi-vie limitée.

La corticothérapie aussi bien par voie orale que inhalée est prescrite afin d'agir sur les phénomènes inflammatoires.

Plusieurs équipes prescrivent systématiquement un traitement anti reflux pour protéger le larynx d'une éventuelle remontée d'acide pouvant aggraver les lésions initiales par perte de la lubrification. [5]

L'antibiothérapie ne sera prescrite qu'en cas de fièvre ou de signes cliniques évocateurs d'une étiologie bactérienne.

L'oxygène sera administré par sonde nasale, masque ou même une ventilation mécanique en fonction de la FiO₂ souhaitée [6].

Une phonochirurgie avec une évacuation de l'hématome peut être proposée dans certaines situations notamment un hématome énorme avec une altération importante du Voice Handicap index et échec d'un traitement médical [5]

CONCLUSION:

Le pli vocal est une structure complexe qui, malgré une certaine résistance constitutionnelle, reste fragile et sujette à certaines pathologies comme les hématomes. Ces hématomes; secondaires à des ruptures vasculaires; sont responsables d'une symptomatologie et d'une gravité variables allant de la simple dysphonie à la dyspnée importante engageant le pronostic vital. La prise en charge de ces entités peut aller du traitement médical associée au repos vocal à la microchirurgie phonatoire fonctionnelle.

Considérations éthiques:

Déclaration d'intérêts: Les auteurs déclarent ne pas avoir de conflits d'intérêts en relation avec cet article.

Déclaration de financement: Les auteurs déclarent ne pas avoir reçu de financement particulier pour ce travail.

REFERENCES:

- Giovanni, A., Sacre, J., & Robert, D. (2007). Forçage vocal. EMC - Oto-Rhino-Laryngologie, 2(3), 1-12.
- Buiret G., Tringali S., Céruse P. Laryngites aiguës de l'adulte. EMC (Elsevier Masson SAS, Paris), Oto-rhino-laryngologie, 20-645-A-10, 2009.
- Meistelman.C, Fuchs-Buder.Th, Debaene.B, Plaud.B; Curarisation peropératoire; Les Essentiels 2005, p. 403-417.
- Mishra S, Rosen CA, Murry T. 24 hours prior to curtain. J Voice 2000; 14:92-8.
- Abitbol.J, Abitbol.P, Maimaran.J J. Place de la phonochirurgie dans l'hématome de la corde vocale. lien: <https://www.phoniatrie-laryngologie.fr/2008/10/01/place-de-la-phonochirurgie-dans-lhematome-de-la-corde-vocale>.
- Cros AM, Hervé Y. Dyspnée aiguë laryngée. Rev Prat. 2003; 53 (9): 985-8.